

Efecto del estrés sobre el sistema nervioso central

RICARDO OLIVARES P-M.¹, CLAUDIA TOLEDO G.¹, YENNY VERA M.¹,
HERNÁN PÉREZ T.² y FRANCISCO ABOITIZ D.³

¹ Depto. Ciencias Biológicas Animales, Facultad de Ciencias Veterinarias y Pecuarias Universidad de Chile.

² Laboratorio de Nutrición y Regulación Metabólica, INTA, Universidad de Chile.

³ Depto. de Psiquiatría y CIM, Facultad de Medicina, PUC.

ABSTRACT

EFFECTS OF STRESS ON THE NERVOUS CENTRAL SYSTEM

Stress is any unusual physical or psychological demand that impinges on the organism, producing an anxious state. In most of the cases, stress appears as a consequence of environmental demands imposed on the organism. It has been found that stress has a deep effect on the morphology and function of diverse structures of the nervous central system (SNC), a system that relates the individual with the environment and supports homeostasis. This review, collects evidence of the diverse effects of stress on certain structures of the SNC, with their functional and behavioral consequences.

Key words: Stress, Nervous central system.

RESUMEN

Se entiende por estrés toda demanda física o psicológica fuera de lo habitual y bajo presión que se le haga al organismo, provocándole un estado ansioso. En la mayor parte de los casos, el estrés aparece debido a las grandes demandas que se le imponen al organismo. Se ha observado que el estrés tiene un profundo efecto sobre la morfología y función de diversas estructuras del sistema nervioso central (SNC), sistema encargado de relacionar al individuo con su entorno y mantener la homeostasis de éste. El objetivo de esta revisión es entregar antecedentes de cómo determinados tipos de factores estresantes pueden afectar determinadas estructuras del SNC, con las alteraciones funcionales y conductuales subsecuentes.

Palabras clave: Estrés, Sistema nervioso central.

INTRODUCCIÓN

La palabra Estrés (stress, en inglés), se deriva del griego Stringere, que significa provocar tensión. El estrés, se define como una respuesta general del organismo ante demandas externas o internas, inicialmente amenazantes, que consiste en movilizar recursos fisiológicos y psicológicos para poderlas afrontar. Es decir, será el desequilibrio entre las demandas del organismo y la capacidad de éste para sobrellevarlas, lo que caracteriza una situación estresante, el mantenimiento de esta situación caracteriza al estrés crónico o diestrés (Montoro y col., 2009).

El sistema nervioso central (SNC), es aquella parte del sistema nervioso que se encuentra protegido por un estuche óseo: el encéfalo (en el cráneo) y la médula espinal (en el canal vertebral); a su vez el encéfalo se subdivide en tres estructuras: cerebro, tronco encefálico y cerebelo (Afifi y Bergman, 1998).

Es así como, al estrés se le considera otro factor ambiental que tiene un profundo efecto sobre la morfología y función de diversas estructuras del SNC. Estudios experimentales, fundamentalmente en roedores demuestran que la organización final del sistema nervioso depende de factores no genéticos y que factores estresantes tales como la desnutrición, el deterioro del medioambiente o la supresión de estímulos visuales, pueden provocar efectos deletéreos sobre la morfología y función del SNC (Soto-Moyano y col., 1999).

Efecto del estrés sobre algunos componentes del SNC

Estudios en modelos animales de estrés crónico y hormonal, han demostrado que el estrés induce remodelación dendrítica de las neuronas piramidales de CA3 (Figura 1), caracterizado por un acortamiento reversible y desramificación de las dendritas apicales; disminuyendo en el adulto la neurogénesis en el giro dentado y reduciendo el volumen hipocampal total (Conrad y col., 1996; McEwen, 1999; Czéh y col., 2001). Todas estas alteraciones son reversibles post-estrés. Mas recientemente, se ha observado en ratas, que la amígdala y la corteza prefrontal (Figura 2), son también morfológicamente afectadas por estrés (Wellman, 2001; Vyas y col., 2002; Radley y col., 2004). El estrés induce alteraciones morfológicas en hipocampo, amígdala y corteza prefrontal, estructuras que están relacionadas con el aprendizaje, memoria y respuestas emocionales. Por otro lado, el complejo basolateral de la amígdala es esencial en la respuesta de aversión, inducida por el estrés (Shors y Mathew, 1998).

En humanos con depresión, estudios de neuroimágenes han evidenciado atrofia del volumen hipocampal, reducción de la sustancia gris y blanca en la corteza prefrontal y disminución del volumen amigdalino (Sheline y col., 1996; McEwen y Chattarji, 2004). Estudios *postmortem* en cerebros de pacientes con depresión mayor, mostraron reducción del tamaño neuronal y/o disminución de la densidad de las células

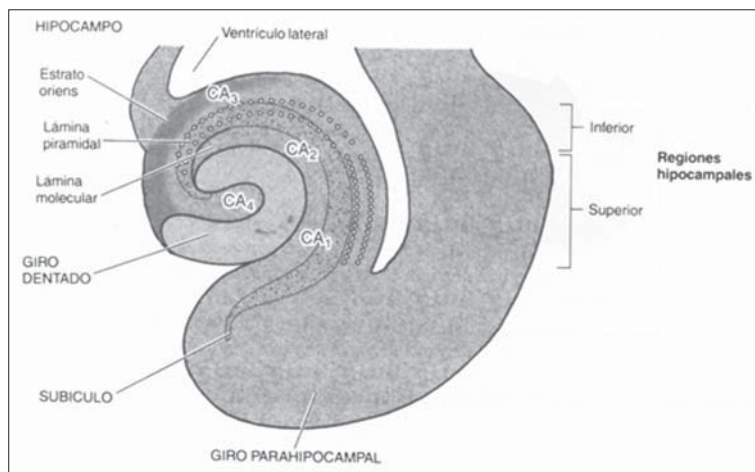


Figura 1. Esquema del hipocampo y sus regiones (Afifi y Bergman, 1998).

gliales en la corteza orbitofrontal, dorsolateral y prefrontal (Rajkowska y col., 1999; Manji y col., 2003).

El efecto del estrés, la depresión y la acción de drogas antidepresivas, ha sido ampliamente estudiado en el hipocampo (Mc Ewen, 1999). Estudios de imágenes en humanos, han revelado una reducción del volumen hipocampal, en pacientes con estrés relacionado a desórdenes neuropsiquiátricos, tales como la depresión (Sheline y col., 1996). Dentro de la formación hipocámpica, el giro dentado (Figura 1), es una de las pocas estructuras donde se produce formación de nuevas neuronas aún en el mamífero adulto (Eriksson y col., 1998). Un factor que potencialmente suprime la proliferación de células granulares adultas en el hipocampo, es el estrés (Gould y col., 1997).

Czéh y col., (2001), estudiaron en musarañas de árbol (*Tupaia belangeri*), el efecto del antidepresivo tianeptina en el agua de bebida. Durante los primeros 7 días, la actividad del eje hipotálamo-pituitaria-adrenal (HPA), fue medido por los niveles de cortisol en la orina. Durante esa etapa, los animales de los grupos estrés y estrés más tianeptina, fueron sometidos todos los días a conflictos psicosociales, mediante la competición de dos animales sobre un mismo territorio. Posteriormente, dicho factor de estrés continuó por 28 días, período en el cual fue administrado el antidepresivo al grupo correspondiente. Mediante inmunohistoquímica se cuantificó la proliferación celular en el giro dentado. Es así como, se evidenció una significativa reducción en el número celular en el grupo estresado versus el control y por otro lado y a pesar de los elevados niveles de cortisol urinario, se encontró un significativo incremento celular y un mayor volumen hipocampal en el grupo estresado más tianeptina, al compararlo con el grupo estresado.

Vyas y col., (2002), estudiaron en ratas, el efecto de dos tipos de modelos de estrés crónico sobre la morfología del hipocampo y la amígdala. Un modelo consistió en un estrés crónico impredecible y el otro de inmovilización, el primero consistió en exponer a los animales a varios tipos de estresores por 10 días, los cuales iban variando día a día (nado forzado, estímulos luminosos durante el período de oscuridad y vice-versa, frío, aislamiento social, privación de agua y comida, etc.), y el segundo consistió en una completa restricción física del

animal en cajas *ad-hoc*, 2 horas diarias también por 10 días. Este último modelo produjo una significativa disminución del largo y el número de las ramas dendríticas basales y apicales en las neuronas piramidales CA3 hipocámpicas y al contrario, produjo un significativo aumento en el largo dendrítico de las neuronas piramidales del complejo basolateral amigdalino, en relación a los respectivos controles. Además, el porcentaje de ganancia de peso después de los 10 días, fue significativamente menor, en ambos modelos de estrés; sin embargo sólo en el modelo de inmovilización, se evidenció una hipertrofia adrenal y un aumento de la ansiedad, medida esta última en una prueba de laberinto.

El estrés crónico por inmovilización, también afecta en ratas, áreas cerebrales que reciben información sensorial, es así como, se ha observado atrofia dendrítica en neuronas del colículo inferior (CI), pero no produjo alteraciones neuronales en el colículo superior; quince días post-estrés las neuronas del CI presentaron su estructura dendrítica totalmente restaurada. También, los animales presentaron un mayor deterioro de la conducta auditiva que la visual, sin compromiso de la actividad motora espontánea, medidas en una prueba de laberinto (Dagnino-Subiabre y col., 2005). Además, se evidenció descamación de la superficie epitelial e inflamación inespecífica de la mucosa gástrica, lo cual se relaciona con lesiones ulcerativas crónicas. También, se observó una significativa reducción del porcen-

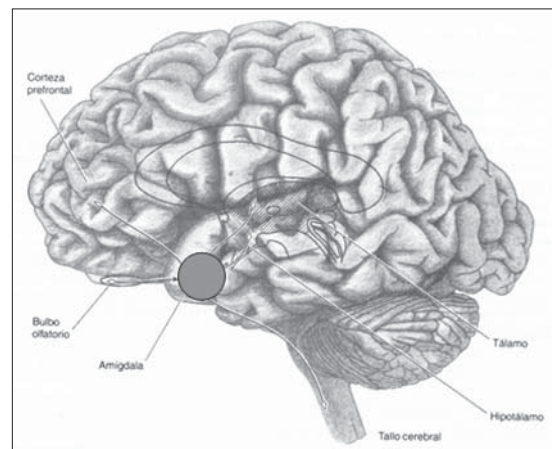


Figura 2. Esquema de la amígdala y sus conexiones aferentes (Afifi y Bergman, 1998).

taje de aumento de peso corporal e hipertrofia de las glándulas adrenales, indicando lo anterior, la realización de un adecuado protocolo de estrés (Dagnino-Subiabre y col., 2005).

El CI es la principal estructura del sistema nervioso auditivo central y está relacionado con conductas de aversión responsables del miedo y la ansiedad en el animal (Brandao y col., 1994; Pollak y col., 2003). La interpretación emocional del estímulo auditivo, es mediado por áreas límbicas, como la amígdala, que recibe indirectamente proyecciones desde los colículos superiores e inferiores, vía el núcleo talámico posterior (Aboitiz y col., 2003).

Por otro lado, la corteza visual puede ser afectada por factores estresantes, ya que después del nacimiento las exposiciones a los *inputs* visuales modulan el desarrollo cortical, induciendo numerosos cambios en todos los componentes de este tipo de corteza. Es así como, ratas de 60 días de edad, aisladas (estrés), *versus* ratas criadas en ambientes estimulados, han demostrado que éstas últimas experimentan un aumento en el número, diámetro y extensión de los capilares sanguíneos y un incremento en el número de mitocondrias en respuesta a las mayores demandas metabólicas (Black y col., 1991). Además, ratas criadas en oscuridad (factor de estrés) *versus* animales criados con ciclos de luz-oscuridad, presentan menor densidad vascular en la capa IV de la corteza visual (Argandoña y Lafuente, 2000).

Factores nutricionales

Se ha demostrado en ratas, que la malnutrición prenatal resulta en un incremento en la concentración y liberación de noradrenalina central, un neurotransmisor que es un importante regulador de los eventos de regresión normales tales como la poda axonal y la eliminación sináptica (Soto-Moyano y col., 1998). La malnutrición prenatal puede inducir alteraciones del crecimiento y desarrollo cerebral por la afección de variados procesos celulares, entre ellos la reducción en el número de células, el retraso o bloqueo en el crecimiento celular, la perturbación o desincronización de la migración celular, etc. (Morgane y col., 1993).

Por otro lado, la desnutrición postnatal en los animales, marca una reducción significativa en la arborización basal de las dendritas de las

células piramidales de la capa V de la corteza cerebral. Se ha demostrado, producto de la malnutrición, un incremento en el número de neuronas piramidales orientadas atípicamente con dendritas apicales sumamente cortas. Por lo tanto, se puede inferir que la desnutrición puede perturbar críticamente el desarrollo del cerebro postnacimiento temprano, por la alteración de factores intrínsecos y de las señales moleculares que guían y regulan el crecimiento de las dendritas apicales de las células piramidales grandes de la neocorteza (Cordero y col., 2003).

En la misma línea, ratas sometidas a una desnutrición oculta (hipoproteica-isocalórica), desde la gestación hasta los 22 días de edad, presentaron en la corteza cerebral occipital, una densidad neuronal mayor, que los animales controles y los rehabilitados, durante la lactancia (Soto-Moyano y col., 1999). Ratas malnutridas prenatalmente y durante la lactancia con una dieta isocalórica e hipoproteica, presentaron un cuerpo calloso más pequeño, a los 45-52 días de edad. En cambio aquellos animales rehabilitados durante la lactancia con una dieta alta en proteínas, mostraron normalidad en el peso cerebral y en el desarrollo de los tercios medio y posterior del cuerpo calloso. Sin embargo, el cuerpo calloso anterior, que conecta áreas corticales frontales, es particularmente afectado por este tipo de malnutrición, a pesar de una rehabilitación dietaria postnatal (Olivares y col., 2002). Mediante microscopía electrónica de transmisión (MET), ratas de 60-62 días de edad, malnutridas prenatalmente con una dieta isocalórica y baja en proteínas, presentaron un significativo menor diámetro axonal promedio en el esplenio callosal (segmento callosal que interconecta las cortezas visuales), que los animales eutróficos, tanto de las fibras mielínicas como amielínicas; también se observó una mayor densidad axonal promedio, con respecto a los controles (Olivares y col., 2007).

Efecto del estrés sobre el desarrollo del SNC

Adicionalmente, se puede indicar que también se ha demostrado el rol del estrés en el periodo prenatal, sobre eventuales alteraciones en la morfología cerebral y en funciones cognitivas, emocionales y conductuales (Lemaire y col., 2000). En los últimos años, varios estudios

indican que largos periodos de estrés afectan la plasticidad sináptica, la morfología dendrítica y neurogénesis (Weinstock 2001). Por otro lado, se ha implicado a la sobre producción de óxido nítrico vía expresión de la óxido nítrico sintetasa, en la patogenia del estrés sobre el cerebro (Olivenza y col., 2000). Otras moléculas relacionadas con la proliferación y daño celular, tales como factores de crecimiento y citocinas, han sido implicadas en la neuropatogenia del estrés (Pacák y Palkovits 2001). Por último se puede señalar, que se ha analizado el efecto del estrés crónico por inmovilización, sobre el desarrollo embriológico del cerebro anterior en fetos de ratas preñadas. El análisis morfométrico estereológico, demostró que en los fetos de 12 días de gestación de madres estresadas, muestran un aumento del tamaño de la vesícula telencefálica. El perímetro y el espesor del cerebro anterior demostraron diferencias significativas en relación a los controles, pero no así en su forma. Este efecto de estrés crónico se podría considerar reversible en los estadios gestaciones subsecuentes (Mugnaini y col., 2006).

Hembras preñadas, de la especie *Macaca mulatta*, que poseen un periodo de gestación de 164 días, fueron sometidas a un estrés acústico diario durante 10 minutos desde los 90 a 140 días de gestación, al realizarles resonancia magnética a sus crías entre los 7-11 meses de edad, se demostró que las alteraciones en la morfología del cuerpo calloso afectaron de diferente manera a machos y hembras, teniendo los machos una menor área callosal total que las hembras. Estos resultados, nos indican que factores prenatales pueden influenciar el desarrollo del cuerpo calloso, afectando posiblemente la comunicación interhemisférica (Coe y col., 2002).

Factores neuroendocrinos

Existen evidencias que indican un rol crítico de la amígdala en el miedo, ansiedad y la activación del eje HPA (LeDoux, 1994). Estudios anatómicos indican que *inputs* límbicos inciden sobre el núcleo paraventricular del hipotálamo y de esa forma las neuronas GABAérgicas hipotalámicas, pueden ser excitadas por el hipocampo o inhibidas por la amígdala; esto implica que un aumento de los *inputs* hipocámpales podrían suprimir el eje HPA y un aumento de los *inputs*

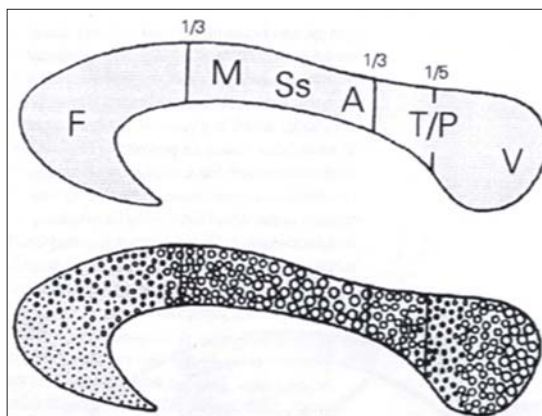


Figura 3. Sección transversal del cuerpo calloso humano, indicando la representación de las distintas regiones corticales y la diferenciación regional en la composición fibrilar (círculos grandes indican fibras de mayor diámetro). A: fibras auditivas; F: fibras frontales; M: fibras de corteza motora; Ss: Fibras somatosensoriales; T/P: Fibras temporoparietales; V: fibras visuales (Aboitiz y Montiel, 2003).

amigdaloides podría tener un efecto opuesto sobre dicho eje, ya que dichas neuronas son eminentemente inhibitorias (Herman y Cullinan, 1997).

El estrés crónico por inmovilización, también reduce la expresión de marcadores de la actividad simpática (tirosina hidroxilasa, receptor de la neurotrofina p75 y la alfa-tubulina), en la glándula pineal (epitálamo), e incrementa los niveles de melatonina circulante en ratas. La melatonina ha sido asociada con la regulación de procesos cognitivos y emocionales, tales como la memoria y la ansiedad; los receptores de melatonina están presentes en áreas cerebrales que participan en respuestas de estrés, tales como las glándulas adrenales y el hipocampo (Torres-Farfan y col., 2003; Hemby y col., 2003).

Estas alteraciones pueden afectar el proceso emocional y la capacidad de interpretar estímulos externos por el hipocampo y amígdala. Además, la glándula pineal podría funcionar como tejido blanco de glucocorticoides que la dañarían durante un periodo de estrés; con lo cual, las alteraciones de la secreción rítmica de melatonina podrían jugar un rol clave en el desarrollo de los desórdenes metabólicos ocasionados en el organismo (Dagnino-Subiabre y col., 2006).

COMENTARIO FINAL

En la actualidad y en el marco del proyecto FIV “Efecto del estrés por inmovilización, sobre la anatomía de la corteza cerebral occipital y el esplenio callosal”, los autores se encuentran estudiando en ratas adultas (3 meses de edad), el potencial efecto del estrés crónico por inmovilización descrito por Vyas y col. (2002), sobre la densidad neuronal de la corteza cerebral occipital, medida a través del disector óptico en cortes de 40 µm de grosor, incluidos en celoidina y teñidos con Nissl (cresyl violeta); y en la anatomía del cuerpo calloso a nivel macroscópico (área y perímetro), mediante un programa morfométrico (Scion Image for Windows); y microscópico (densidad y diámetro fibrilar), mediante MET (Figura 3).

REFERENCIAS

- 1.- ABOITIZ F, MONTIEL J. 2003. One hundred million years of interhemispheric communication: the history of the corpus callosum. *Braz J Med Biol Res* 36: 409-420.
- 2.- ABOITIZ F, MORALES D, MONTIEL J. 2003. The evolutionary origin of the mammalian isocortex: towards and integrated developmental and functional approach. *Behav Brain Sci* 26: 535-552.
- 3.- AFIFI A, BERGMAN R. 1998. Neuroanatomía funcional. Texto y atlas. 1ª ed. Interamericana McGraw - Hill, D. F. México. 727 pp.
- 4.- ARGANDOÑA E, LAFUENTE J. 2000. Influence of visual experience deprivation on the postnatal development of the microvascular bed in layer IV of the rat visual cortex. *Brain Res* 855: 137-142.
- 5.- BLACK J, ZELAZNY A, GREENOUGH W. 1991. Capillary and mitochondrial support of neural plasticity in adult rat visual cortex. *Exp Neurol* 111: 204-209.
- 6.- BRANDAO ML, CARDOSO SH, MELO LL, MOTTA V, COIMBRA NC. 1994. Neural substrate of defensive behavior in the midbrain tectum. *Neurosci Biobehav Rev* 18: 339-346.
- 7.- COE CL, LULBACH GR, SCHNEIDER ML. 2002. Prenatal disturbance alters the size of the corpus callosum in young monkeys. *Dev Psychobiol* 41: 178-185.
- 8.- CONRAD CD, GALEA LA, KURODA Y, McEWEN BS. 1996. Chronic stress impairs rat special memory on the Y maze and this effect is blocked by tianeptine pretreatment. *Behav Neurosci* 110: 1321-1334.
- 9.- CORDERO M, VALENZUELA C, RODRÍGUEZ A, ABOITIZ F. 2003. Dendritic morphology and orientation of pyramidal cells of the neocortex in two groups of early postnatal undernourished - rehabilitated rats. *Brain Res Dev Brain Res* 142: 37-45.
- 10.- CZÉH B, MICHAELIS T, WATANABE T, FRAHM J, DE BIURRUN G, VAN KAMPEN M, BARTOLOMUCCIA, FUCHS E. 2001. Stress-induced changes in cerebral metabolites, hippocampal volume, and cell proliferation are prevented by antidepressant treatment with tianeptine. *Proc Natl Acad Sci USA* 98: 12796-12801.
- 11.- DAGNINO-SUBIABRE A, TERREROS G, CARMONA-FONTAINE C, ZEPEDA R, ORELLANA JA, DÍAZ-VÉLIZ G, MORA S, ABOITIZ F. 2005. Chronic stress impairs acoustic conditioning more than visual conditioning in rats: Morphological and behavioural evidence. *Neurosci* 135: 1067-1074.
- 12.- DAGNINO-SUBIABRE A, ORELLANA J, CARMONA-FONTAINE C, MONTIEL J, DÍAZ-VELIZ G, SERRON-FERRE M, WYNEKEN U, CONCHA M, ABOITIZ F. 2006. Chronic stress decreases the expression of sympathetic markers in the pineal gland and increases plasma melatonin concentration in rats. *J Neurochem* 97: 1279-1287.
- 13.- ERIKSSON PS, PERFILIEVA E, BJORK-ERIKSSON T, ALBORN AM, NORDBORG C, PETERSON DA, GAGE FH. 1998. Neurogenesis in the adult human hippocampus. *Nat Med* 4: 1313-1317.
- 14.- GOULD E, McEWEN BS, TANAPAT P, GALCA LA, FUCHS E. 1997. Neurogenesis in the dentate gyrus of the adult tree shrew is regulated by psychosocial stress and NMDA receptor activation. *J Neurosci.* 17: 2492-2498.
- 15.- HEMBY SE, TROJANOWSKY JQ, GINSBERG SD. 2003. Neuron-specific age-related decreases in dopamine receptor subtype mRNAs. *J Comp Neurol* 456: 176-183.
- 16.- HERMAN JP, CULLINAN WE. 1997. Neurocircuitry of stress. Central control of the hypothalamo-pituitary-adrenocortical axis. *Trends Neurosci* 20: 78-84.
- 17.- LEDOUX JE. 1994. The amygdala: contributions to fear and stress. *Semin Neurosci* 6: 231-237.
- 18.- LEMAIRE V, KOEHL M, LE MOAL M, ABROUS DN. 2000. Prenatal stress produces learning deficits associated with an inhibition of neurogenesis in the hippocampus. *Proc Natl Acad Sci USA* 97: 11032-11037.
- 19.- MANJI HK, QUIROZ JA, SPORN J, PAYNE JL, DENICOFF K, GRAY NA, ZARATE JR CA, CHARNEY DS. 2003. Enhancing neuronal plasticity and cellular resilience to develop novel, improved therapeutics for difficult-to-treat depression. *Biol Psychiatry* 53: 707-742.
- 20.- McEWEN BS. 1999. Stress and hippocampal plasticity. *Annu Rev Neurosci* 22: 105-122.
- 21.- McEWEN BS, CHATTARJI S. 2004. Molecular mechanisms of neuroplasticity and pharmacological implications: the example of tianeptine. *Eur. Neuropsychopharmacol* 5: S497-S502.
- 22.- MONTORO J, MULLOL J, JÁUREGUI I, DÁVILA I, FERRER M, BARTRA J, DEL CUVILLO A, SASTRE J, VALERO A. 2009. Stress and allergy. *J Investig Allergol Clin Immunol* 19: 40-47.
- 23.- MORGANE P, AUSTIN-LAFRANCE R, BRONZINO J, TONKISS J, DÍAZ-CINTRA S, CINTRA L, KEMPER T, GALLER J. 1993. Prenatal malnutrition and development of the brain. *Neurosci Biobehav Rev* 14: 91-128.

- 24.- MUGNAINI MT, SOÑEZ CA, ROLANDO AN, ROMANINI MC, BOZZO AA, PASTORINO IC, GAUNA HF, PAZ DA. 2006. Maternal chronic stress induces premature telencephalic vesicles development. *Int J Morphol* 24: 525-530.
- 25.- OLIVARES R, SOTO-MOYANO R, HERNÁNDEZ A, ABOITIZ F. 2002. La malnutrición prenatal proteica leve afecta el desarrollo del cuerpo calloso anterior. *Rev Chil Anat* 20: 159-163.
- 26.- OLIVARES R, SOTO-MOYANO R, HERNÁNDEZ A, GIL J, GIMENO M, LABORDA J, ABOITIZ F. 2007. Efecto de la desnutrición oculta prenatal sobre la histología del esplenio callosal. *Int J Morphol* 25: 717-721.
- 27.- OLIVENZA R, MORO MA, LIZASOAIN I, LORENZO P, FERNÁNDEZ AP, RODRIGO J, BOSCA L, LEZA JC. 2000. Chronic stress induces the expresión of indecible nitric oxide synthase in rat brain cortex. *J Neurochem* 74: 785-91.
- 28.- PACÁK K, PALKOVITS M. 2001. Stressor specificity of central neuroendocrine responses: Implications for stress-related disorders. *Endocrine Rev* 22: 502-48.
- 29.- POLLAK GD, BURGER RM, KLUG A. 2003. Dissecting the circuitry of the auditory system. *Trends Neurosci* 1: 33-39.
- 30.- RADLEY JJ, SISTI HM, HAO J, ROCHER AB, McCALL T, HOF PR, McEWEN BS, MORRISON JH. 2004. Chronic behavioral stress induces apical dendritic reorganization in pyramidal neurons of the medial prefrontal cortex. *Neuroscience* 125: 1-6.
- 31.- RAJKOWSKA G, MIGUEL-HIDALGO JJ, WEI J, DILLEY G, PITTMAN SD, MELTZER HY. 1999. Morphometric evidence for neuronal and glial prefrontal cell pathology in major depression. *Biol Psychiatry* 45: 1085-1098.
- 32.- SHELNEYI, WANGPW, GADOMH, CSERNANSKY JG, VANNIER MW. 1996. Hippocampal atrophy in recurrent major depression. *Proc Natl Acad Sci USA* 93: 3908-3913.
- 33.- SHORS TJ, MATHEW PR. 1998. NMDA receptor antagonism in the lateral/basolateral but not central nucleus of the amygdale prevents the induction of facilitated learning in response to stress. *Lear Mem* 5: 220-230.
- 34.- SOTO-MOYANO R, ALARCON S, BELMAR J, KUSCH P, PÉREZ H, RUIZ S, HERNÁNDEZ A. 1998. Prenatal protein restriction alters synaptic mechanisms of callosal connections in the rat visual cortex. *Int J Dev Neurosc* 16: 75-84.
- 35.- SOTO-MOYANO R, FERNÁNDEZ V, SANHUEZA M, BELMAR J, KUSCH C, PÉREZ H, RUIZ S, HERNÁNDEZ A. 1999. Effects of mild protein prenatal malnutrition and subsequent postnatal nutritional rehabilitation on noradrenaline release and neuronal density in the rat occipital cortex. *Dev Brain Res* 116: 51-8.
- 36.- TORRES-FARFAN C, RICHTER HG, ROJAS-GARCÍA P, VERGARA M, FORCELLEDO, ML, VALLADARES LE, TORREALBA F, VALENZUELA GJ, SERÓN-FERRÉ M. 2003. mt1 Melatonin receptor in the primate adrenal gland: inhibition of adrenocorticotropin-stimulated cortisol production by melatonin. *J Clin Endocrinol Metab* 88: 450-458.
- 37.- VYAS A, MITRA R, SHAKARANARAYANA RAO BS, CHATTARJI S. 2002. Chronic stress induces contrasting patterns of dendritic remodeling in hippocampal and amygdaloid neurons. *J Neurosci* 22: 6810-3818.
- 38.- WEINSTOCK M. 2001. Alterations induced by gestational stress in brain morphology and behavior of the offsprings. *Progress Neurobiol* 65: 427-51.
- 39.- WELLMAN CL. 2001. Dendritic reorganization in pyramidal neurons in medial prefrontal cortex after chronic corticosterone administration. *J Neurobiol* 49: 245-253.